Aus der Universitäts-Hautklinik München.
(Leiter: Prof. Dr. K. J. Mayr.)

Ein Beitrag zur Kenntnis und Behandlung des Erythema chronicum migrans.

Inaugural-Dissertation

verfaßt und einer

Hohen Medizinischen Fakultät

der

Ludwigs-Maximilians-Universität zu München

zur

Erlangung der Medizinischen Doktorwürde

vorgelegt von

Ursula Gruber
aus Brockwitz, Bez. Dresden.

Buchdruckerei Karl Roll, Dominikanerstraße 16
Würzburg 1939.

Gedruckt mit Genehmigung der medizinischen Fakultät
der Universität München.

Referent:
Professor Mayr.

Tag der mündlichen Prüfung 24. Februar 1939.

R. UNIV.
BIBLIOTHEEK
LEIDEN

Ein Beitrag zur Kenntnis und Behandlung des Erythema chronicum migrans.

Unter der Überschrift „Über eine seltene Erythemform" beschrieb B. Lipschütz im Juli 1913 das erste Mal ausführlich ein Krankheitsbild, das uns auch heute noch seiner Eigenart wegen beschäftigt.

Er beobachtete das Erythem bei einem 29 Jahre alten Dienstmädchen zeitweise stationär, zeitweise ambulant. Beginn der Erkrankung im August 1912 mit einem kleinen roten Fleck in der Mitte der Außenfläche des linken Oberschenkels, der mit einem Gefühl von Brennen und Stechen verbunden war. Eine Ursache für die Rötung konnte von der Patientin nicht angegeben werden.

Die Patientin kam im Oktober zunächst in das Ambulatorium der Klinik, wo folgender Hautbefund erhoben wurde: „An der Aussenfläche des linken Oberschenkels unterhalb des Trochanters eine handtellergroße, kreisrunde Hautrötung mit scharf umschriebenen leicht elevierten, stärker geröteten Rändern." 14 Tage später wurde die Patientin stationär aufgenommen und folgender Hautbefund aufgenommen: „In der Gegend des linken Trochanters besteht ein ausgedehnter, sehr zart und gleichmäßig rötlich violett verfärbter Hautbezirk, der vorn bis in die Mitte des Oberschenkels reicht und sich nach hinten bis in die Mitte der Glutealgegend erstreckt. Auf Fingerdruck blaßt die Rötung ab. Die Randpartien des Herdes sind etwa in der Ausdehnung eines $^1/_2$ cm stärker gerötet, leicht eleviert und scharf von der normalen Haut der Umgebung abgesetzt. Die Umgrenzung des Herdes ist annähernd rund, stellenweise von buchtigem Verlauf. Eine Temperaturdifferenz läßt sich zwischen der erkrankten und der normalen Haut nicht nachweisen. Die Patientin gibt an, zeitweise stärker zu schwitzen und zeigt ein labiles Hautgefäßsystem."

Während der klinischen Beobachtung nahm die Ausdehnung der Rötung immer weiter zu. Es zeigte sich keine Schuppung und keine Störung des Allgemeinbefindens. In der Bettwärme traten die roten Ränder deutlicher hervor als bei Kälteeinwirkung. So breitete sich das Erythem von November bis Februar weiter aus einerseits bis zur Patella und andererseits bis zur Lendengegend.

Bei Vorstellung der Patientin in der Wiener dermatologischen Gesellschaft griff Prof. Riehl in die Diskussion ein, wobei er bemerkte, daß die Ätiologie der Erkrankung unbekannt sei und mit infektiösen Verletzungen oder Insektenstichen in Zusammenhang gebracht werden könnte. Seit dem Bekanntwerden der Pyocyanaseerytheme müsste auch an eine toxische Ursache gedacht werden.

Lipschütz stellt nun die wichtigsten Eigentümlichkeiten des Krankheitsbildes zusammen:

„1. Die selten zu beobachtende Affektion tritt immer solitär auf und bevorzugt in der Regel die untere Extremität.

2. Der Verlauf ist chronisch und erstreckt sich auf Wochen und Monate.

3. Das wesentlichste Merkmal der Affektion besteht im Wandern des Erythems. Die abgeheilten Stellen erscheinen entweder vollkommen normal oder behalten nach Abblassen noch einen leicht cyanotischen Farbenton. Oberflächenveränderungen fehlen. Das Wandern muß nicht immer nach allen Richtungen gleichmäßig auftreten, sodaß ziemlich bizarre Formen entstehen können.

4. Der Erythemring kann außerordentliche Dimensionen annehmen.

5. Der Prozeß verläuft fieberfrei und ist mit geringen subjektiven Beschwerden verbunden."

Anatomisch konnte in einem Hautfragment aus der Gegend des Erythemrandes nichts Besonderes gefunden werden. Epidermis normal, Epidermiskoriumgrenze scharf ausgeprägt. Im Stratum subpapillare findet man das oberflächliche Gefäßnetz mäßig erweitert und von kleinen Ansammlungen von rund- und gewucherten fixen Bindegewebszellen eingescheidet. Kein Ödem, keine sonstigen Veränderungen. Die Ursache der Erkrankung ist unbekannt, die Prognose ist stets günstig zu stellen.

Differentialdiagnostisch ist die Erkrankung durch ihren solitären Charakter von den meisten Erythemen besonders nach Arzneien unterschieden. Das Rosenbachsche Erysipeloid ist differentialdiagnostisch am wichtigsten. Außerdem sind noch syphilitische Spätroseolen auszuschalten, was jedoch durch Blutreaktionen und andere syphilitische Erscheinungen leicht möglich ist.

Die Therapie soll indifferent sein, da keine besonderen Beschwerden bestehen.

Als Namen der Erkrankung gibt Lipschütz an: *Erythrema chronicum migrans.*

Wenn diese Arbeit auch allgemein als die erste plastische Beschreibung des Erythema chronicum migrans angesehen wird, so hat schon einige Jahre vorher Arvid Afzelius 1909 in der Dermatologischen Gesellschaft in Stockholm unter dem Namen Erythema migrans einen Patienten vorgestellt, der diese Affektion nach einem Holzbockstich bekommen hatte. Afzelius hat in seiner Praxis schon 6 solcher Fälle beobachten können. Über das klinische Bild ist er sich mit Lipschütz ganz einig. Zur Ätiologie macht er folgende Ausführungen. Er ist der Meinung, daß der ganze Verlauf, auch wenn man manchmal keine sichere äußere Ursache finden kann, durch eine rein lokale Affektion infolge Eindringens eines toxischen Stoffes in die Haut entsteht. So führt er andere Autoren an: in 3 Fällen von Balban waren sichere Insektenstiche nachweisbar, in 1 Fall Strandberg's ein Holzbock. Bei seinen eigenen Fällen waren auch

immer Spuren von Holzbock- oder anderen Insektenstichen nachweisbar. Er meint, wenn eine innere Ursache bestünde, so müßten mehrere Erythemflecke vorhanden sein. Er ist der Ansicht, daß durch den Insektenstich Giftstoffe vom Insekt selbst oder sonst toxische Stoffe übertragen werden.

Wie denkt er sich die ringförmige Ausbreitung? Er kann sich eine Ausbreitung auf dem Lymphwege kaum vorstellen. Auch er nimmt Bezug auf eine von Riehl aufgestellte Hypothese: Durch subcutane Injektionen von Pyocyanase entsteht eine Dermatitis, die durch ihre ringförmige Ausbreitung und ihren Verlauf sehr an das Erythema migrans erinnert. Riehl glaubt, daß der chemische Giftstoff, in die Haut eingeführt, eine Reizung des Gewebes hervorruft, die kontinuierlich auf immer weitere Zellen übergreift, und so stellt er sich auch die Wirkung des toxischen Stoffes nach Insektenstichen vor beim Erythema migrans.

Angeregt vor allem durch die grundlegende Arbeit von Lipschütz sind nun im Laufe der Jahre mehrere Fälle von Erythema chronicum migrans veröffentlicht worden. Lipschütz hat sie in einer Arbeit zusammengestellt und beurteilt: „Weiterer Beitrag zur Kenntnis des Erythema chronicum migrans."

Diejenigen Fälle, die er als zu seinem Krankheitsbild gehörig betrachtet, hat er nach einigen Gesichtspunkten, zu denen ich noch den Insektenstich dazugenommen habe, in einer Tabelle zusammengestellt.

Autorname	Zahl	Dauer	Lokalisation	Ursache
Lipschütz	2	1,5 J.	Untere Extremität	—
Kerl	1	6 Mon.	Rechte Mamille	Verletzung
Sachs	3	einige M.	Rumpf	1.,2. Insekt, 3. Zecke
Bruhns	1	„	Oberarm	—
Afzelius	6	„	—	—
Strandberg	2	„	1. Mamille, 2. Trochantergeg.	1., 2. Zeckenstich

Dagegen weist Lipschütz eine Reihe anderer Arbeiten, die Krankheitsbilder mit dem Namen Erythema chronicum migrans bezeichnen, zurück, da ihnen charakteristische Merkmale fehlen, als die er vor allem die Chronizität und das Wandern ansieht.

So nimmt er Stellung gegen eine Arbeit von Balban: Erythema annulare entstanden durch Insektenstiche. Verfasser beschreibt darin 3 Fälle, wo Patienten nach Insektenstichen nach ungefähr einer

Woche eine Entzündung der Haut bekamen, die sich unter Weiterschieben eines hellroten, etwa 1 cm breiten Saumes nach allen Seiten ausbreitete, während das Zentrum unter blauroter Verfärbung abheilte. Die Abheilung erfolgte jedoch immer verhältnismäßig rasch im Vergleich zu den von Lipschütz anerkannten Fällen. Trotzdem sind meiner Ansicht nach diese Krankheitsbilder noch nicht eindeutig abzulehnen, vor allem wenn man die Ätiologie in Betracht zieht. Balban führt Riehl wörtlich an, der über die Pyocyanasedermatitis 1908 in der Wiener Dermatologischen Gesellschaft folgendes sagte: „Die annuläre Ausbreitung spricht gegen eine Ausbreitung auf dem Lymphwege. Eine einfache Diffusion des Giftes im Gewebe der Cutis ist höchst unwahrscheinlich, weil ja das entzündungserregende Virus, eine sich nicht vermehrende Substanz, einer mit der Entfernung in quadratischer Progression zunehmender Verdünnung unterworfen wäre, die bald nicht mehr imstande wäre, eine gleich heftige Gewebsreaktion hervorzurufen wie in der Nähe der Injektionsstelle. Wir müssen also annehmen, daß durch die Einwirkung der Pyocyanase ein Gewebsreiz gesetzt wird, der per continuum auf die Nachbarzellen übertragen wird. Diese Annahme würde uns die Art der Ausbreitung gewisser medikamentöser toxischer und durch Insektenstiche veranlaßter Erytheme und Dermatitisformen begreiflicher machen."

Ebenso wendet sich Lipschütz gegen einen von Darier beschriebenen Fall, der aber seiner multiplen Beschaffenheit wegen nicht zum Erythema migrans gehört.

Es muß noch eine Arbeit Erwähnung finden, die auch von Lipschütz angeführt wird und zwar Bruhns: Zum Begriff des Erythema chronicum migrans (Archiv für Dermatologie und Syphilis, Sonderdruck aus Band 135). In dieser Arbeit will Bruhns 2 Typen von Erythema chronicum migrans unterschieden haben: 1., der dem Erythema exsudativum multiforme ähnelt (und so vielleicht besser als eine Sonderform dieses Krankheitsbildes aufzufassen und einzuordnen ist), sich aber von ihm durch abnorme Lokalisation und abnorm lange Dauer unterscheidet und sprunghaftes Auftreten der Effloreszensen an verschiedenen Körperstellen zeigt und 2. einen Typ, bei dem in solitärem Auftreten sich von einem Erythemfleck oder -ring aus nach der Peripherie zu ein erythematöser Saum im Verlauf von vielen Wochen und Monaten allmählich verschiebt und schließlich serpiginöse Konturen von recht erheblicher Ausdehnung annehmen kann.

1924 erschien in der dermatologischen Zeitschrift Bd. XLI eine Arbeit von Georg Klein: Über einen besonderen Fall von Erythema chronicum migrans aus der Dermatologischen Univ.-Klinik in Frankfurt.

Es handelt sich um ein seit 8 Jahren bestehendes Hautleiden bei einem 50jährigen Patienten. Es ist ein Erythem, das mit Brennen

und Jucken einhergeht, einige Zeit bestehen bleibt und dann verschwindet und nach kürzeren oder längeren Pausen wieder auftritt. Wallartiger Rand, rascher Ausbreitung der Herde mit Papelbildung. Die Beschwerden des Juckens und Brennens sowohl als auch das multiple plötzliche Auftreten des Erythems sprechen gegen ein Erythema chronicum migrans. Ursächlich ist bei diesem Fall nichts zu finden.

Differentialdiagnostisch kommt das Erysipeloid von Rosenbach in Frage, jedoch bei allen Fällen sowohl der Ätiologie nach (es handelt sich meist um eine Infektion, die bei Leuten vorkommt, die mit Fleisch umgehen), als auch der Lokalisation nach kann es vom Erythema chronicum migrans getrennt werden. Hier sind meist Hände und Finger befallen, die als größte Seltenheit vom Erythema chronicum migrans befallen werden. Außerdem entwickelt sich das Erysipeloid viel rascher als das Erythema chronicum migrans.

Über die Ätiologien äußert sich Lipschütz folgendermaßen: „Nach meinem Dafürhalten dürfte dem Erythema chronicum migrans ein bisher noch nicht genauer erforschter Infektionskeim ätiologisch zugrunde liegen. Daß eine durch Insektenstich (nach Strandberg Ixodes ricinus oder reduvius) einverleibte, rein toxische Noxe imstande wäre, eine bis auf $1\frac{1}{2}$ Jahre und länger reichende, durch konstantes Wandern ausgezeichnete Hautentzündungen hervorzurufen, erscheint mir, entgegen den von einzelnen Autoren vermuteten Gelegenheitsmomenten, wenig wahrscheinlich zu sein. Für die Annahme eines atypischen Erysipeloids oder einer Art ganz abgeschwächten fieberlosen Erysipels (Bruhns) liegen weder klinische noch ätiologische Beweisgründe vor. Vielleicht handelt es sich um eine spezifische, durch den Stich des Holzbocks vermittelte Hautinfektion, und in weiteren Untersuchungen wäre daher der mikroskopisch-bakteriologischen Erforschung des Darmkanals bzw. des Speichelsekretes des Holzbockes Aufmerksamkeit zu schenken, nachdem auch bei anderen ungleich wichtigeren Infektionskrankheiten die Bedeutung der durch Insektenstiche vermittelten Keimübertragungen demonstriert worden ist."

Histologie: Wichtig erscheint Lipschütz die von Rusch im Falle Poppers festgestellte sehr mächtige rein lymphocytäre Infiltration an der Stelle der kleinen, als Ausgangspunkt dienenden bläulichroten Hautverhärtung.

Es sind nun im Laufe der Jahre eine ganze Reihe von Fällen von Erythema chronicum migrans beschrieben worden, ohne daß eine weitere ausführliche Arbeit darüber vorhanden ist. Einige Besonderheiten sollen hier noch Erwähnung finden. Schönhof beobachtete bei einer Frau, bei der das Erythema chronicum migrans an der rechten Brustseite saß, eine Lymphdrüsenschwellung mit Temperaturen über 39^0 (das würde wieder für eine Ausbreitung auf dem Lymphwege sprechen). Im allgemeinen sind die meisten

der unter der Diagnose Erythema chronicum migrans kurz referierten Fälle im klinischen Bild ziemlich einheitlich, wenn auch nach Dauer und Lokalisation verschieden. Was die Ursache anlangt, so ist in den allermeisten Fällen ein Stich der Zecke, Ixodes ricinus, oder eines anderen Insektes verantwortlich zu machen.

Näheres darüber schreibt 1932 Hellerström: Beitrag zur Pathogenese des Erythema chronicum migrans. Ihn haben Untersuchungen gelehrt, daß die Zecke eine ätiologische Rolle bei der Entstehung des Erythema chronicum migrans spielen muß. Die Patienten scheinen gegen irgend etwas im Zeckenorganismus (Zeckenspeichel) überempfindlich zu sein. Diese Sensation gibt sich in einer positiven Intrakutanreaktion mit Extrakt von Zecken zu erkennen. Diese Reaktion scheint abgeschwächt oder negativ zu sein in Hautgebieten, wo sich der Erythemprozeß vor kurzem abgespielt hat; also scheint er desensibilisierend zu wirken. Die Überempfindlichkeit ist dort am stärksten, wo der Erythemprozeß eben vor sich geht. Interessant ist, daß Röntgen- und Quarzlichtbestrahlung, die desensibilisierend wirkt, den Erythemring für kurze Zeit zum Verschwinden bringen kann.

Kenedy hat einen Versuch gemacht, um der Ursache anders beizukommen. Er exzidierte aus dem Saum des Erythema chronicum migrans steril ein Stück und legte eine Kultur an, auf der angeblich anaerobe Bakterien wuchsen. Er meint, diese Bakterien verantwortlich machen zu können und glaubt, daß diese auch durch andere Verletzungen, nicht nur durch Zeckenstich, in die Haut des Menschen hineingelangen können.

Da das Erythema chronicum migrans keine starken Beschwerden macht und nach kürzerer oder längerer Dauer doch abheilt, ohne irgend etwas zu hinterlassen, so hat man sich mit der Therapie wenig beschäftigt. Einige Notizen in der Literatur: Einmal heilte das Erythema chronicum migrans unter starker Sonnenbestrahlung an der Adria ab. v. Bettmann lehnt eine Therapie mit Quarzlampe als erfolglos ab. Matras gibt Höhensonne (Erythemdosen) an. Bezency behandelte bei einem Studenten das Erythema chronicum mit 10 ccm Schweinerotlaufimmunserum und sah daraufhin, nachdem bis zum 4. Tag noch geringes Weiterschreiten des Erythems zu beobachten war, ein Abblasen am 7. Tag. v. Berde gibt eine Heilung nach 8 intravenösen Calcium- und 8 Bismutinjektionen an.

In unserem Ambulatorium wurden in den letzten 10 Jahren nur sehr wenige Fälle von Erythema chronicum migrans, nämlich 10, beobachtet. 1930 2, 1931 3, 1934 1, 1936 1, 1937 1, 1938 2, von denen über die beiden letzten ausführlicher berichtet werden soll. Der Harmlosigkeit der Erkrankung wegen sind die Berichte über die früheren Fälle sehr wenig ausführlich. So sind 2 Patienten überhaupt ohne Behandlung wieder entlassen worden. Ein Fall, der am Ober-

schenkel lokalisiert war, kam anscheinend durch eine gründliche Abführmittelkur zur Heilung. Einer Patientin wurde Zinktrockenpinselung verschrieben, worauf sie nicht mehr kam, also vielleicht erscheinungsfrei wurde. Der Sitz des Erythems war an der Innenseite des Knies. Eine weitere Patientin hatte den Erythemherd am rechten Bein und bekam Ichthyolzinkpaste, worauf die Rötung zunächst abblaßte, sich jedoch nach 10 Tagen ein Rezidiv einstellte. Sie wurde weiter in Intervallen von 4 Tagen mit Ichthyolzinkpaste behandelt und als eher eine Reizung statt Besserung auftrat, wurde Tumenolzinktrockenpinselung versucht, worauf die Patientin in 4 Wochen (im ganzen war sie 4 Monate in Behandlung) geheilt entlassen wurde. 3 weitere Patienten (Lokalisation des Erythems 2 mal am linken Oberarm und 1 mal am rechten Bein) wurden bei uns mit Höhensonne bestrahlt. 1 Patient 3mal 10 Minuten im Abstand von 100 cm, worauf er wegblieb; 1 Patientin 4mal 7 Minuten in 30 cm Abstand, worauf ein urticarielles Exanthem auftrat, eine 3. Patientin schließlich einmal 8 Minuten 30 cm Abstand, worauf eine vorübergehende Besserung eintrat. Nach 1 Monat stellte sich ein Rezidiv ein, das nochmals bestrahlt wurde und dann abheilte. Merkwürdigerweise ist bei den Fällen bis auf die beiden letzteren nur einmal eine Bemerkung von einem Insektenstich gemacht worden.

Im September 1938 suchte uns eine Patientin auf, die mit folgender Anamnese kam: Am 1. Juli hatte die Patientin oberhalb der Mamma nahe der linken Achselhöhle einen Holzbock bemerkt, den sie selbst entfernte. Da die Stelle aber anschwoll und gerötet war, suchte sie nach 3 Wochen einen Arzt auf, der zunächst mit Jod behandelte. Nach 6 Wochen bildete sich ein roter Hof um den Zeckenstich; Behandlung mit schwarzer Salbe, worauf die Schwellung bis auf einen roten Punkt zurückging. Schließlich wurden an dieser Stelle noch Reste des Stachels von Ixodes ricinus entfernt. Therapie: Angeblich Höhensonne, kalte Umschläge und Einpinselungen. Jedoch der Rand des Erythems kroch langsam nach der Peripherie zu immer weiter. Das Allgemeinbefinden immer gut; es bestand kein Fieber, jedoch fühlte sich die erkrankte Stelle gegenüber der Umgebung immer heiß an.

Am 21. 9. 38 kam die Patientin zum erstenmal zu uns. Nachfolgende Skizze 1 zeigt die Ausbreitung des Erythemrandes zu dieser Zeit. Dieser Rand war etwas erhaben und gerötet, etwa 1 cm breit. Das innerhalb des Randes liegende Gebiet war etwas bläulich verfärbt und fühlte sich gegenüber der Umgebung wärmer an. Die Einstichstelle zeigte eine besonders blaurote Verfärbung und zwar etwas härter als das umgebende Gewebe. Zunächst gaben wir Prontosiltabletten, ohne lokal zu behandeln. Als die Patientin nach 14 Tagen wiederkam, war der Erythemrand wohl etwas abgeblaßt, hatte sich jedoch weiter vorgeschoben. Es wurden nochmals 20 Prontosiltabletten verschrieben, jedoch auch daraufhin war keine Besserung

feſtzuſtellen. Daraufhin wurde am 13. 10. mit einer Rotlichtbeſtrahlung begonnen, bei der 6 Tage lang hintereinander 2 mal 15 Minuten in der Entfernung von 20 cm mit Sollux rot Bruſt und Rücken beſtrahlt wurden. Auch trotz dieser Beſtrahlungen kroch der Erythemrand langsam ohne Aufhalten weiter. 20. 10. 38: wurden Ulirontabletten verschrieben, täglich 3 mal 2 Tabletten.

24. 10. 38: Keine Änderung im Verlauf.

28. 10. 38: Lokal wird ein Anſtrich mit Ichthyol pur. Tinkt. Jodi, Äther sulf. aa ad 100,0. Dazu weiter Ulliron.

31. 10. 38: Ein weißes Blutbild wird gemacht, das keine krankhaften Veränderungen zeigt.

3. 11. 38: Nochmals Ichthyol-Jod-Aceton-Anſtrich.

4. 11. 38: Patientin klagt über ſtarkes Brennen im ganzen Gebiet der Entzündung. Der Erythemrand iſt wallartig erhaben und ſtark gerötet. Daraufhin Abwaschung des Anſtrichs und Prontosilpinselung. Absetzen der Ulirontabletten.

7. 11. 38: Es wird mit einer unspezifischen Reiztherapie begonnen und zwar mit Olobintin 40 % ig i. m. 0,1. Zugleich wird weiterhin das ganze Gebiet bis über den Rand hinaus mit Prontosil gepinselt.

10. 11. 38: 0,2 Olobintin i. m.

14. 11. 38: 0,3 Olobintin i. m. Der Rand des Erythems iſt wieder weitergekrochen und zeigt Grenzen in nebenſtehender Skizze 2.

17. 11. 38: Das Erythem iſt etwas abgeblaßt.

23. 11. 38: Prontosilpinselung und eine Olobintinspritze 0,4 i. m. Die Patientin schreibt die Temperaturen auf: 25. 11. 38 37.9° morgens, abends 38.9°. 26. 11. 38 38° morgens, abends 39°. 27. 11. 38 37.5° morgens. Außerdem iſt der Stuhlgang durch diese Kur ſtark angeregt worden.

30. 11. 38: Das Erythem iſt ganz abgeblaßt.

20. 12. 38: Patientin kommt zum Nachschauen. Es iſt weder ein Rand des Erythems zu sehen, noch iſt das Gebiet irgendwie verfärbt. Allein die Stelle, wo der Holzbock gesessen hatte, zeigt eine leicht bräunliche Verfärbung.

Einen 2. Fall konnten wir vor einigen Wochen in unserem Ambulatorium beobachten. Es handelte sich um eine sonſt gesunde 34 Jahre alte verheiratete Frau, die am 19. 11. 38 zu uns kam.

Anamnese: Ende September wurde die Patientin in der linken Kniekehle von einer Zecke gebissen. Am nächſten Tag bemerkte sie beim Waschen das Tier und entfernte es selbſt. Ungefähr 10 Tage darnach bemerkte sie eine ſtrichweise Rötung in der Kniekehle und suchte einen Arzt auf, der zunächſt an eine nervöse Reizung dachte und Brompräparate verschrieb und lokal mit Öl behandelte. Es vergrößerte sich jedoch die Rötung und Schwellung weiter. (Besonders morgens war der Rand besonders ſtark geschwollen und

deutlich gegen die Umgebung abesetzt). Der Arzt verschrieb Prontosiltabletten und behandelte weiter mit Öl. Als auch daraufhin keine Besserung auftrat, kam die Patientin zu uns.

Befund am 19. 11. 38: (Skizze 3.) In der linken Kniekehle ungefähr im Durchmesser von 15 cm auf Ober- und Unterschenkel ausgedehnte blaurote Verfärbung der Haut mit scharfer Abgrenzung gegen das gesunde Gewebe durch einen etwas stärker geröteten und erhabenen, ungefähr $^1/_2$ cm breiten Rand. Das Gebiet fühlte sich der Umgebung gegenüber nicht wärmer an.

Außerdem hatte die Patientin an Nacken, Brust und Rücken ein kleinfleckiges, rotes Exanthem ohne subjektive Sensationen, das follikulär angeordnet ist und wahrscheinlich auf Grund der Prontosiltabletten entstanden ist.

22. 11. 38: Prontosil wird abgesetzt und eine Kur mit Olobintin begonnen. 0,2 i. m,

28. 11. 38: Patientin gibt Schmerzen in der Nierengegend an. (Patientin hatte Nierenentzündung vor Jahren gehabt!) Da jedoch kein Eiweiß im Urin war, gaben wir heute 0,3 Olobintin i. m. Das Erythem war etwas abgeblaßt, jedoch ungefähr 1 cm weitergekrochen.

5. 12. 38: Weitere Ausbreitung des Erythems um 2 cm nach allen Richtungen. Pinselung mit Ichthyol-Collodium.

12. 12. 38: Noch immer Fortschreiten des Erythemringes. Der früheren Nierenerkrankung wegen wird kein Olobintin weiter gegeben. Dafür wird mit einer Höhensonnenschälkur begonnen und 10 ccm Eigenblut gespritzt. Höhensonne-Entfernung 75 cm, Zeit 15 Minuten.

13. 12. 38. Höhensonne Entfernung 50 cm, 2 mal 7 Minuten.

19. 12. 38: Entzündliches Erythem und Beginn der Schälung der Haut.

29. 1. 39: Alle entzündlichen Erscheinungen von der Bestrahlung herrührend sind abgeklungen, die Haut zeigt noch eine leichte Pigmentierung. Der Erythemring ist noch etwa 2 cm nach allen Richtungen hin fortgeschritten, ist jedoch stark abgeblaßt, sodaß die Patientin eine weitere Behandlung ablehnt.

Die beiden von uns beobachteten Fälle sind wohl eindeutig als Erythema chronicum migrans aufzufassen. Es sind alle die von Lipschütz geforderten Charakteristica da: Solitäres Auftreten, Chronizität, langsames Wandern, Weiterausdehnung des Erythemringes und verhältnismäßige subjektive Beschwerdefreiheit.

Als Ursache ist bei beiden Patientinnen eindeutig die Zecke, Ixodes ricisus, die einzige bei uns auftretende Zeckenform anzusehen. Welcher Faktor nun für das chronische Erythem verantwortlich zu machen ist, kann auch hier nicht entschieden werden. Die Zecke allein, Ixodes ricinus (so benannt wegen der Ähnlichkeit mit dem Ricinussamen), die in die Familie der Ixodinae (große käferartige Milben) gehört, ein mit Chitinschildern und besonderen Mundwerkzeugen versehenes Tier, ist als Erreger von Hautkrankheiten in

der Medizin bekannt. Sie verankert sich mittels eines mit Dornen besetzten Hypostomes, des unteren Teiles eines Stech- und Saugapparates, sehr fest in die Haut und kann tagelang da sitzen bleiben. Ihr Speicheldrüsensekret enthält offenbar eine die Blutgerinnung hemmende Substanz (Anticoagulin). Pawlowsky und Stein fanden im Speichel einen toxischen Stoff, der in die Haut injiciert, eine entzündliche Papel erzeugt, die histologisch Ödem, Erweiterung der Gefäße und perivasculäre Infiltration erkennen läßt. Durch Kochen verliert das Sekret seine entzündungserregende Eigenschaft. Wäre dieser Stoff allein im Zusammenhang mit dem Erythem chronicum migrans zu bringen, so müßte die Erkrankung häufiger sein; denn auch bei uns ist der Zeckenstich, besonders bei Jägern, sehr häufig. Möglicherweise kommt eine konstitutionelle Komponente dazu, die es zu den Erscheinungen des Erythems kommen läßt.

Andererseits muß man daran denken, daß durch Zecken ein Krankheitserreger übertragen wird. Die Zecken sind bei Tieren, besonders in den Tropen, als Krankheitsüberträger bekannt. Einmal wird der Mikroorganismus Babesia bovis, der Erreger des Blutharnens der Rinder von den Zecken auf das Rind übertragen, vielleicht auch Piroplasma canis von Hund zu Hund.

Pick stellt nun die Vermutung auf, daß der Erreger des Erysipeloids von Rosenbach durch die Zecken übertragen wird und das Erythema chronicum migrans hervorruft. Da wir wissen, daß das Erysipel häufig im Gefolge von Wildschlachtung auftritt und die Zecken Schmarotzer des Wildes sind, liegt die Annahme einer wirklichen Übertragung des Erysipeloids durch sie nahe. Daß, wie Narbel konstatierte, das Erythem bei wiederholten Stichen immer geringfügiger wird, also eine Art Immunität eintritt, würde dem nicht widersprechen. Ist es vielleicht möglich, daß durch das Zusammenwirken eines toxischen Bestandteiles des Zeckenspeichels mit dem Erreger des Erysipeloids die veränderte Form des Erysipeloids zustande kommt? Außerdem ist nach Lipschütz noch immer anzunehmen, daß ein besonderes noch nicht gefundenes Virus das Erythema chronicum migrans hervorruft.

Daß in der Literatur ein Fall von Erythema chronicum migrans bekannt ist, der durch Gaben von Schweinerotlaufserum geheilt wurde, kann zugunsten des Erysipeloidcharakters ausgelegt werden, (wenn es sich nicht überhaupt um ein echtes Erysipeloid gehandelt hat) beweist jedoch gar nichts und kann ebenso dahin gedeutet werden, daß der unspezifische Reiz durch die Seruminjektion das Erythem zum Erblassen gebracht hat. Erst dann wird Klarheit herrschen, wenn in dem entzündlichen Gewebe des Erythem chronicum migrans etwas Eindeutiges gefunden wird.

Solange wird auch die Therapie, die der Harmlosigkeit der Erkrankung wegen nicht so wichtig ist, sich auf Versuche und unspe-

zifische Methoden beschränken müssen. Wenn unsere beiden Patientinnen auch keine besonderen Beschwerden hatten, so waren sie doch sehr beunruhigt, sodaß wir therapeutisch eingegriffen haben. Unsere vergeblichen Versuche mit Prontosil und Uliron können nur dahin gewertet werden, daß weder Streptokokken noch andere auf diese Mittel antwortenden Erreger im Spiele sind. Auch kann man die Lokalbehandlung, sei sie nun mit Prontosilpinselung oder Ichthyolmischungen oder Schüttelmixturen nicht eindeutig beurteilen.

Da man also kein Spezificum der Unkenntnis der Ursache der Erkrankung wegen hat, sind wir zunächst bei der Therapie auf die unspezifischen Methoden angewiesen. Einmal kommt die Höhensonnenbestrahlung in Frage, wobei im allgemeinen mittelstarke Dosen angewandt werden. Wir sind bei unseren Patienten jedoch nur damit teilweise zum Ziel gekommen. Nach einer ersten Bestrahlung tritt zunächst eine Besserung auf die jedoch meist durch ein erneutes Aufflackern des Erythems abgelöst wird und erst nach einer zweiten Bestrahlung endgültig zur Heilung führt.

Bei einer unserer Patientinnen haben wir nun zur unspezifischen Reizbehandlung gegriffen, wobei bekanntlerweise der Organismus durch gewisse Störungen, die in ihm durch Eiweißstoffe hervorgerufen werden, zu erhöhter Heilbestrebung (zu einer Leistungssteigerung nach Bier) angefacht wird. Siebert schreibt: „Von der unspezifischen Reizbehandlung ist bekannt, daß sie die Empfindlichkeit der Haut gegen Entzündungsreize herabsetzen kann." Bei den von Klingmüller eingeführten Einspritzungen von Terpentinöl in den Muskel kommt es zu Entzündungserscheinungen an der Einspritzungsstelle, in deren Verlauf Eiweiß zerstört wird und dessen aufgesaugte Spaltungsprodukte leistungssteigernd wirken. So haben steigende Dosen von 40 % igem Olobintin bei unserer Patientin die Entzündung zum Stillstand bringen können.

Zusammenfassung. Zusammenfassend kann man sagen, daß das klinische Bild des Erythema chronicum migrans eindeutig feststeht, daß man sich aber über die Ursache noch nicht abschließend äußern kann und wahrscheinlich mehrere Dinge zusammenwirken: Einmal ein Infektionskeim (sei es der das Erysipeloids von Rosenbach oder nach Lipschütz ein besonderer noch nicht bekannter), zum anderen ein toxischer Stoff aus dem Speichel der Zecke und endlich muß eine gewisse konstitutionelle Komponente bei dem Menschen vorhanden sein, bei dem ein Erythema chronicum migrans zum Ausbruch kommt.

Therapeutisch kann man mit unspezifischen Reizmethoden versuchen, den Ablauf des Erythems abzukürzen, kann aber auch, da der Ablauf immer gutartig ist und die vollständige Heilung immer eintritt, der Natur selbst überlassen, mit der Erkrankug fertig zu werden.

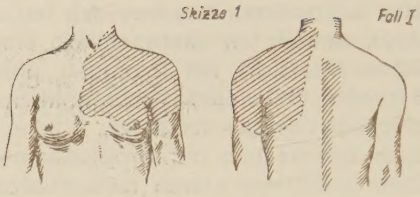

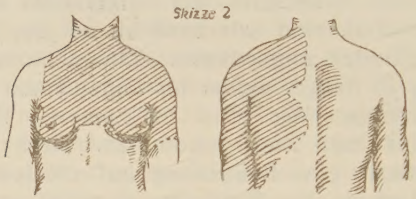

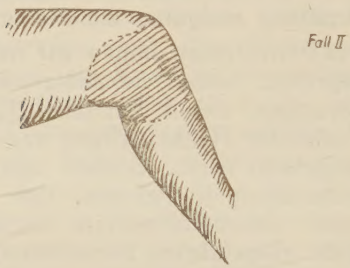

Zum Schlusse möchte ich Herrn Prof. Mayr für die freundliche Überlassung der Arbeit meinen besten Dank aussprechen.

Ich versichere hiermit ehrenwörtlich, daß ich vorliegende Arbeit selbständig und ohne fremde Hilfe verfaßt und außer der angegebenen Literatur keine anderen Quellen benützt habe.

Ursula Gruber.

Schrifttum.

Afzelius A.: Erythema chronicum migrans. Acta Dermato-Venerolgica. Bd. 2. 1921. S. 120.

Balban: Erythema annulare, entstanden durch Insektenstiche. Arch. f. Dermat. u. Syph. Bd. 105. 1910. S. 423.

v. Berde, K.: Erythema chronicum migrans 2 Fälle. Zentr.-Bl. f. Haut- u. Geschl.-Krankh. Bd. 46. 1933. S. 145.

Bezecny: Erythema chronicum migrans Behandlung mit Schweinerotlaufimmunserum. Ztbl. f. Haut- u. Geschl.-Krankh. Bd. 32, 1932, S. 676.

Bruhns, C.: Zum Begriff des Erythema chronicum migrans. Arch. f. Dermat. u. Syph. Bd. 135, 1912, S. 109.

Grütz, O.: Hauterkrankungen tierischer Ätiologie. B. Hauterkrankungen durch Zeckenbisse (Ixodidiosis). Die Haut- und Geschl.-Krankh. von Arzt-Zieler. Bd. 3, 1934, S. 490.

Hellerström. Beitrag zur Pathogenese des Erythema chronicum migrans Afzelii. Zbl. f. Haut- u. Geschl.-Krankh., Bd. 64, 1933, S. 380.

Kenedy D.: Erythema chronicum migrans. Zbl. f. Haut- u. Geschl.-Krankh. Bd. 50, 1935, S. 10.

Klein, G.: Über einen besonderen Fall von Erythema chronicum migrans. Dermat. Ztschr. Bd. 41, 1924, S. 128.

Lipschütz, B.: Über eine seltene Erythemform. Arch. f. Dermat. u. Syph. Bd. 118, 1913, S. 349.

— Beitrag zur Kenntnis des Erythema chronicum migrans. Arch. f. Dermat. u. Syph. Bd. 143, 1923, S. 365.

Matras, A.: Erysipeloid „Rosenbach". Pseudoerysipel. Die Haut- u. Geschl.-Krankh. von Arzt-Zieler. Bd. 3, 1934. S. 257.

Schmidt-Lange: Über Milben und Sommerjucken durch Leptus. Dermat. Wschr. Bd. 105, 1937 S. 43.

Siebert, C.: Grundsätze u. Verfahren bei der Behandlung von Hautkrankh. Die Haut- u. Geschl.-Krankh. von Arzt-Zieler. Bd. 1, 1934. S. 507.

Tachau, P.: Nicht typische Erythema. Hdb. d. Haut- u. Geschl.-Krankh. v. J. Jadasohn. Bd. 6/2. 1928. S. 658.

Lebenslauf.

Am 17. Juni 1913 wurde ich, Elise Ursula Gruber, in Falkenstein im Vogtland als Tochter des Pfarrers Clemens Gruber und seiner Ehefrau Elise Gruber, geb. Leonhardt, geboren. Nach der Übersiedlung meiner Eltern nach Brockwitz, Bez. Dresden, besuchte ich dort 4 Jahre die Volksschule. Weitere 6 Jahre besuchte ich die Höhere Mädchenschule in Meissen und beendete meine Schulzeit nach 3 weiteren Jahren in der Staatl. Höheren Mädchenbildungsanstalt in Dresden-Johannstadt Ostern 1932 mit Ablegung der Reifeprüfung. Im Anschluß daran begann ich mein medizinisches Studium in Graz. Nach 2 Semestern ging ich nach Rostock, wo ich im Herbst 1933 das Vorphysikum ablegte. Alle weiteren Semester studierte ich in München, wo ich im Sommer 1934 das Physikum bestand und im Herbst 1937 das medizinische Staatsexamen ablegte.

Während des Medizinalpraktikantenjahres arbeitete ich zunächst 3 Monate im Hygienischen Institut in München, weitere 6 Monate in der Universitätskinderklinik in Würzburg und die letzten 3 Monate in der Universitäts-Hautklinik in München, in der ich seit 18. Dezember 1938 als Volontärärztin tätig bin.